ECHOKARDIOGRAFISCHE PARAMETER BEI PULMONALER HYPERTONIE (PH)[1–3]

Wahrscheinlichkeit PH[1]	NIEDRIG	INTERMEDIÄR		HOCH	
Refluxgeschwindigkeit Trikuspidalklappe (m/s)	≤ 2,8 oder nicht messbar	≤ 2,8 oder nicht messbar	2,9–3,4	2,9–3,4	> 3,4
Andere Zeichen für PH aus mind. 2 der folgenden Kategorien: 1. RV, 2. RA/VCI, 3. PA	nein	ja	nein	ja	nein/ja

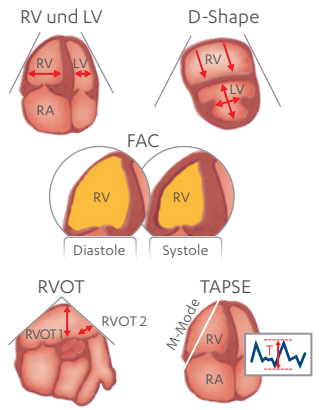

	NORMWERTE[1–3]	ZEICHEN FÜR PH[1]
Rechter Ventrikel (RV)		
Basaler RV-Diameter (RVD 1)	< 4,2 cm	• Vergrößerter rechter Ventrikel • RV > LV (basale RV/LV-Ratio > 1,0) • „D-Shape“, Abflachung des interventrikulären Septums • TAPSE/sPAP-Ratio: < 0,55 mm/mmHg
Mittlerer RV-Diameter (RVD 2)	< 3,6 cm	
RV-Wand (Subkostalschnitt)	< 0,5 cm	
Kein „D-Shape“, keine paradoxe Septumbewegung		
Prox. RVOT (RVOT 1)	< 3,6 cm	
Dist. RVOT (RVOT 2)	< 2,8 cm	
TAPSE	≥ 18 mm	
Fractional Area Change FAC = 100 % × (RVAd – RVAs)/RVAd	> 35 %	
TAPSE/sPAP-Ratio	> 0,55 mm/mmHg	
Rechter Vorhof (RA) und Vena cava inferior (VCI)		
RA-Fläche	≤ 18 cm²	• Vergrößerter rechter Vorhof (> 18 cm²) • Erweiterte Vena cava inferior (> 2,1 cm) mit vermindertem inspiratorischen Kollaps
RA-Volumen/KOF	< 30 ♂/< 28 ♀ ml/m²	
Rechtsatrialer Druck (RAP) VCI < 2,1 cm und > 50 % atemvariabel: 3 mmHg VCI > 2,1 cm und < 50 % atemvariabel: 15 mmHg Andere Szenarien: 8 mmHg	3 mmHg	
Pulmonalarterie (PA)		
PA-Diameter	≤ 25 mm	• Durchmesser Pulmonalarterie > Aorta • Durchmesser Pulmonalarterie > 25 mm • Frühdiastolische PK-Reflux-geschwindigkeit > 2,2 m/s • RVOT-Akzelerationszeit < 105 ms und/oder mittsystolisches Notching
RVOT-Akzelerationszeit (AT PW-Doppler)	≥ 105 ms	
PK-Refluxgeschwindigkeit (CW-Doppler)	≤ 2,2 m/s	
Trikuspidalklappe		
TK-Refluxgeschwindigkeit	≤ 2,8 m/s	• TK-Refluxgeschwindigkeit > 2,8 m/s (siehe Tabelle)
Systolischer PA-Druck TK-Refluxgradient + RAP	< 35 mmHg	
Perikard		
Kein Perikarderguss		• Perikarderguss
Schlüsselparameter linkes Herz		
Linker Vorhof (LA-Volumen/KOF)	≤ 34 ml/m²	• LV-Parameter hinweisend auf eine post-kapilläre PH?
Linker Ventrikel (LVEDD)	≤ 5,8 ♂/≤ 5,2 ♀ cm	
Linker Ventrikel (LVEDV/KOF)	≤ 74 ♂/≤ 61 ♀ ml/m²	
LV-EF	≥ 52 ♂/≥ 54 ♀ %	
Septum-Dicke (IVSd)	≤ 10 ♂/≤ 9 ♀ mm	
LV-Masse/KOF	≤ 115 ♂/≤ 95 ♀ g/m²	
Gewebedoppler E/e'	Kein Hinweis auf diastolische Dysfunktion	
Mitralklappe E/A		
Dezelerationszeit		

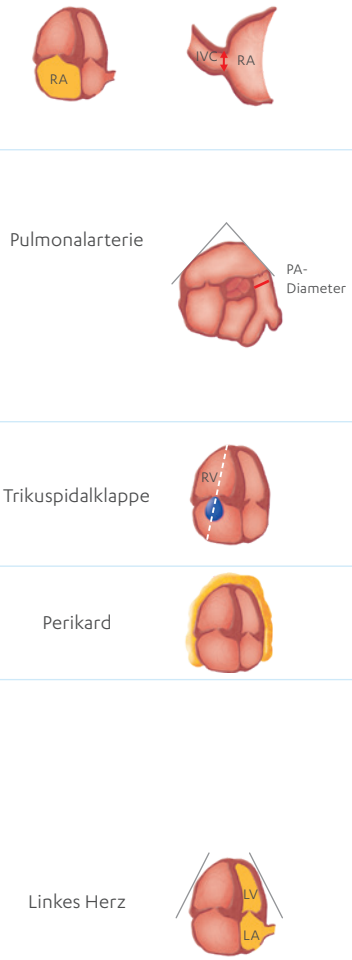

→ BEI KONKRETEM P(A)H-VERDACHT: ÜBERWEISUNG INS PH-ZENTRUM

AT: Akzelerationszeit; **FAC:** Fractional Area Change; **IVSd:** interventrikuläres Septum, diastolisch; **KOF:** Körperoberfläche; **LA:** linker Vorhof; **LV:** linker Ventrikel; **LVEDD:** enddiastolischer LV-Diameter; **LVEDV:** enddiastolisches LV-Volumen; **LV-EF:** linksventrikuläre Ejektionsfraktion; **PA:** Pulmonalarterie; **PH:** pulmonale Hypertonie; **PK:** Pulmonalklappe; **RA:** rechter Vorhof; **RAP:** rechtsatrialer Druck; **RV:** rechter Ventrikel; **RVAd/RVAs:** diastolische/systolische RV-Fläche; **RVD:** rechtsventrikulärer Diameter; **RVOT:** rechtsventrikulärer Ausflusstrakt; **sPAP:** systolischer pulmonalarterieller Druck; **TAPSE:** tricuspid annular plane systolic excursion; **TK:** Trikuspidalklappe; **VCI:** Vena cava inferior.

1. Humbert M et al. J Heart J 2022; 43(38): 3618–3731. **2.** Rudski LG et al. J Am Soc Echocardiogr 2010; 23(7): 685–788. **3.** Hagendorff A et al. Kardiologe 2020; 14: 396–431.

Inhalte erstellt in enger Zusammenarbeit mit PD Dr. Henrik ten Freyhaus, Köln.

Janssen-Cilag GmbH, www.janssen.com/germany

Janssen PHARMACEUTICAL COMPANIES OF Johnson & Johnson

100119883 Stand 01/2023